NEUMONIA ORGANIZADA CRIPTOGENICA VS. NEOPLASIA PULMONAR EN PACIENTE GERIATRICA: REPORTE DE CASO

CRYPTOGENIC ORGANIZING PNEUMONIA VERSUS LUNG CANCER IN AN ELDERLY PATIENT: A CASE REPORT

PNEUMONIA ORGANIZADA CRIPTOGÊNICA VERSUS NEOPLASIA PULMONAR EM PACIENTE GERIÁTRICA: RELATO DE CASO

10.56238/IIMedCientifica-101

Jean Finam Niels Mamani Calderon
Institución: Facultad de Medicina Humana, Universidad Católica de Santa María

Fernanda Elizabeth Sarmiento Cayla
Institución: Facultad de Medicina Humana, Universidad Católica de Santa María

Renato Martin Maldonado Campano
Institución: Facultad de Medicina Humana, Universidad Católica de Santa María

Fernanda Luciana Villa Vilavila
Institución: Facultad de Medicina Humana, Universidad Católica de Santa María

Viviana Nicole Ovalle Mayo
Institución: Facultad de Medicina Humana, Universidad Católica de Santa María

Lilian Raquel Abril Herrera
Servicio de Neumología
Institución: Hospital Regional Honorio Delgado
Correo electrónico: lilian_lila@hotmail.com

RESUMEN
La neumonía organizada criptogenica (NOC) puede simular clínica y radiológicamente una neoplasia pulmonar, especialmente en el adulto mayor con síndrome consuntivo. Se presenta el caso de una mujer de 84 años con tos progresiva a hemoptoica, disnea, perdida ponderal mayor a 15 kg en seis meses e insuficiencia respiratoria hipoxemia. La tomografía de tórax mostro consolidaciones parcheadas bilaterales de predominio periférico y basal con opacidades en vidrio esmerilado. La baciloscopia, los cultivos de esputo y los marcadores tumorales resultaron negativos, y el complemento fue normal. Ante la persistencia del cuadro pese a la antibioticoterapia, se suspendió esta y se inició dexametasona 4 mg cada 12 horas, con mejoría progresiva del requerimiento de oxígeno y alta hospitalaria. El caso resalta el reto de diferenciar NOC de neoplasia pulmonar en el adulto mayor, quedando pendiente la confirmación histopatológica mediante biopsia ambulatoria.

Palabras clave: Neumonía Organizada Criptogenica. Neumonía Organizada. Neoplasia Pulmonar. Síndrome Consuntivo. Hemoptisis. Insuficiencia Respiratoria. Paciente Geriátrica.

RESUMO

A pneumonia organizada criptogênica (POC) pode simular clínica e radiologicamente uma neoplasia pulmonar, especialmente no adulto idoso com síndrome consumptivo. Apresenta-se o caso de uma mulher de 84 anos com tosse progressiva a hemoptoica, dispneia, perda ponderal superior a 15 kg em seis meses e insuficiência respiratória hipoxêmica. A tomografia de tórax mostrou consolidações patcheadas bilaterais com predominância periférica e basal com opacidades em vidro fosco. A baciloscopia, as culturas de escarro e os marcadores tumorais resultaram negativos, e o complemento foi normal. Ante a persistência do quadro apesar da antibioticoterapia, esta foi suspensa e iniciou-se dexametasona 4 mg a cada 12 horas, com melhoria progressiva da necessidade de oxigênio e alta hospitalar. O caso ressalta o desafio de diferenciar POC de neoplasia pulmonar no adulto idoso, permanecendo pendente a confirmação histopatológica mediante biópsia ambulatorial.

Palavras-chave: Pneumonia Organizada Criptogênica. Pneumonia Organizada. Neoplasia Pulmonar. Síndrome Consumptivo. Hemoptise. Insuficiência Respiratória. Paciente Geriátrica.

ABSTRACT

Cryptogenic organizing pneumonia (COP) can clinically and radiologically mimic lung cancer, particularly in elderly patients with a wasting syndrome. We report the case of an 84-year-old woman with progressive cough that became hemoptoic, dyspnea, weight loss greater than 15 kg over six months, and acute hypoxemic respiratory failure. Chest computed tomography showed bilateral patchy consolidations, predominantly peripheral and basal, with adjacent ground-glass opacities. Sputum smear microscopy, sputum cultures, and tumor markers were negative, and complement levels were normal. Given persistence of the clinical picture despite antibiotic therapy, antibiotics were discontinued and dexamethasone 4 mg every 12 hours was started, with progressive improvement in oxygen requirement and subsequent hospital discharge. This case highlights the challenge of differentiating COP from lung cancer in older adults, with histopathological confirmation by outpatient biopsy still pending.

Keywords: Cryptogenic Organizing Pneumonia. Organizing Pneumonia. Lung Neoplasm. Wasting Syndrome. Hemoptysis. Respiratory Insufficiency. Geriatric Patient.

1 INTRODUCCIÓN

La neumonía organizada (NO) es un patron de respuesta pulmonar clinicopatologico caracterizado histologicamente por la formacion de tejido de granulación y tapones de fibroblastos (cuerpos de Masson) en los espacios alveolares y bronquiolos respiratorios (2). Cuando este proceso se presenta sin etiologia infecciosa, farmacológica, autoinmune o ambiental identificable, se clasifica como neumonia organizada criptogenica (NOC), dentro de las neumonias intersticiales idiopaticas (1). Afecta con mayor frecuencia a pacientes de edad media, entre 50 y 60 años (3), por lo que su presentacion en pacientes octogenarios resulta infrecuente y puede dificultar su reconocimiento oportuno. Su cuadro típico incluye un curso subagudo con tos no productiva, disnea, malestar general y pérdida de peso, sin asociacion con el tabaquismo (4); manifestaciones menos frecuentes, como la hemoptisis, tambien han sido reportadas (5).

El principal reto diagnostico radica en que la clinica y los hallazgos tomograficos de la NOC -consolidaciones parcheadas de predominio periferico y basal con opacidades en vidrio esmerilado- se superponen considerablemente con procesos infecciosos refractarios y neoplasias pulmonares (6). Esta similitud se acentua en el paciente geriatrico, en quien la coexistencia de sindrome consuntivo, hemoptisis y consolidacion persistente orienta casi de forma refleja el razonamiento clinico hacia patologia tumoral o infecciosa grave (7). En este escenario, la evolucion clinica, el estudio microbiologico e inmunologico, la respuesta a corticoterapia y la eventual confirmacion histopatologica resultan decisivos para el diagnóstico definitivo (8).

Presentamos el caso de una paciente de 84 años con síndrome consuntivo marcado, tos hemoptoica e insuficiencia respiratoria hipoxemica aguda, inicialmente evaluada bajo sospecha superpuesta de neumonia infecciosa y neoplasia pulmonar. El objetivo de este reporte es describir el razonamiento clinico ante una consolidacion pulmonar refractaria a antibioticos en una paciente octogenaria y resaltar la importancia de considerar la NOC en el diagnóstico diferencial del adulto mayor.

2 CASO CLINICO

Mujer de 84 años, natural de Puno y procedente de Arequipa, ama de casa, independiente para las actividades basicas de la vida diaria segun el indice de Katz, sin antecedentes de hipertension arterial, diabetes mellitus, tuberculosis ni alergias medicamentosas. Ingreso al Hospital Regional Honorio Delgado por un cuadro de 44 dias de evolucion, de inicio insidioso y curso progresivo,

caracterizado por tos inicialmente seca que evoluciono a tos hemoptoica, astenia, hiporexia marcada, disnea y somnolencia diurna. Durante los seis meses previos habia presentado perdida ponderal superior a 15 kg, configurando un sindrome consuntivo. Tres semanas antes del ingreso presento un episodio de vomito con restos sanguinolentos, por lo que fue evaluada por Gastroenterologia; la videoendoscopia digestiva alta evidencio gastropatia erosiva sin sangrado activo.

Al examen fisico destacaba escaso tejido celular subcutaneo, murmullo vesicular disminuido en ambas bases y crepitantes bilaterales hasta el tercio medio de los campos pulmonares, sin alteraciones cardiovasculares ni abdominales relevantes. La radiografia de torax mostro opacidades alveolares de consolidacion difusa. Se planteo insuficiencia respiratoria aguda, con neumonia adquirida en la comunidad, congestion pulmonar y neoplasia pulmonar como diagnosticos diferenciales (Tabla 1).

Durante los primeros dias de hospitalizacion recibio oxigeno por canula binasal y antibioticoterapia empirica, sin resolucion completa del cuadro; persistieron hipoventilacion basal izquierda y crepitantes pese al tratamiento, por lo que se amplio el diferencial hacia tuberculosis, neoplasia pulmonar y enfermedad pulmonar intersticial. La baciloscopia en esputo resulto negativa y los cultivos seriados fueron reportados como muestra contaminada, sin aislamiento de un patogeno respiratorio concluyente. El hemograma mostro hemoglobina de 7.7 g/dL (anemia severa), leucocitos 6400/uL sin leucocitosis y VSG de 43 mm/h. El perfil inmunologico (complemento C3 y C4) fue normal, y los marcadores tumorales solicitados resultaron negativos.

Ante la evolucion subaguda, la persistencia del compromiso respiratorio, la ausencia de evidencia infecciosa concluyente y un patron tomografico de consolidaciones parcheadas bilaterales de predominio periferico y basal con opacidades en vidrio esmerilado (Figura 1), se incorporo la sospecha de neumonia organizada criptogenica y se suspendio la antibioticoterapia empirica. Una junta medica multidisciplinaria (Medicina Interna, Infectologia y Neumologia) decidio iniciar dexametasona 4 mg cada 12 horas, priorizando la vigilancia clinica estrecha sobre la realizacion inmediata de broncoscopia o biopsia pulmonar, dado el riesgo procedimental en una paciente fragil.

Tras el inicio de la corticoterapia se documento mejoria clinica progresiva, con reduccion del requerimiento de oxigeno de 3-5 L/min a 1 L/min, mejoria del patron auscultatorio y estabilidad hemodinamica (Figura 2). La paciente fue dada de alta hospitalaria con evolucion respiratoria favorable, indicandose la realizacion de una biopsia pulmonar de forma ambulatoria aproximadamente cinco dias despues del alta, con el objetivo de alcanzar la confirmacion histopatologica del cuadro.

Tabla 1. Resultados de laboratorio del primer día de hospitalización

Examen de sangre / Laboratorio	**Resultado del paciente**	**Rango normal**	**Interpretación**
Hemoglobina (Hb)	7.7 g/dL	13.5 – 16.0 g/dL	Bajo
Recuento de leucocitos	6.4 K/µL	4.0 – 10.0 K/µL	Normal
Neutrófilos	80%	50 – 70%	Alto
Linfocitos	14%	20 – 40%	Bajo
Plaquetas	412 K/µL	150 – 400 K/µL	Alto
Velocidad de sedimentación globular (VSG)	43 mm/h	0 – 30 mm/h	Alto
Complemento C3	99.96 mg/dL	70.00 – 140.00 mg/dL	Normal
Complemento C4	33.84 mg/dL	10.00 – 40.00 mg/dL	Normal
Baciloscopia (BK en esputo)	Negativo	Negativo	Normal
Gases arteriales (AGA)			
pH	7.35	7.35 – 7.45	Normal
pCO2	59.9 mmHg	35 – 45 mmHg	Alto
pO2	27.6 mmHg	76 – 100 mmHg	Bajo
HCO3	15.5 mmol/L	22 – 28 mmol/L	Bajo

Fuente: Elaborada por los autores

Figura 1. Tomografía computarizada de torax en ventana pulmonar, cortes coronal y axial, que demuestran consolidaciones parcheadas de distribucion periferica y bilateral, con opacidades en vidrio esmerilado adyacentes de predominio en campos pulmonares inferiores. El patron es inespecifico y, dentro del diferencial radiologico, resulta compatible con neumonia organizada.

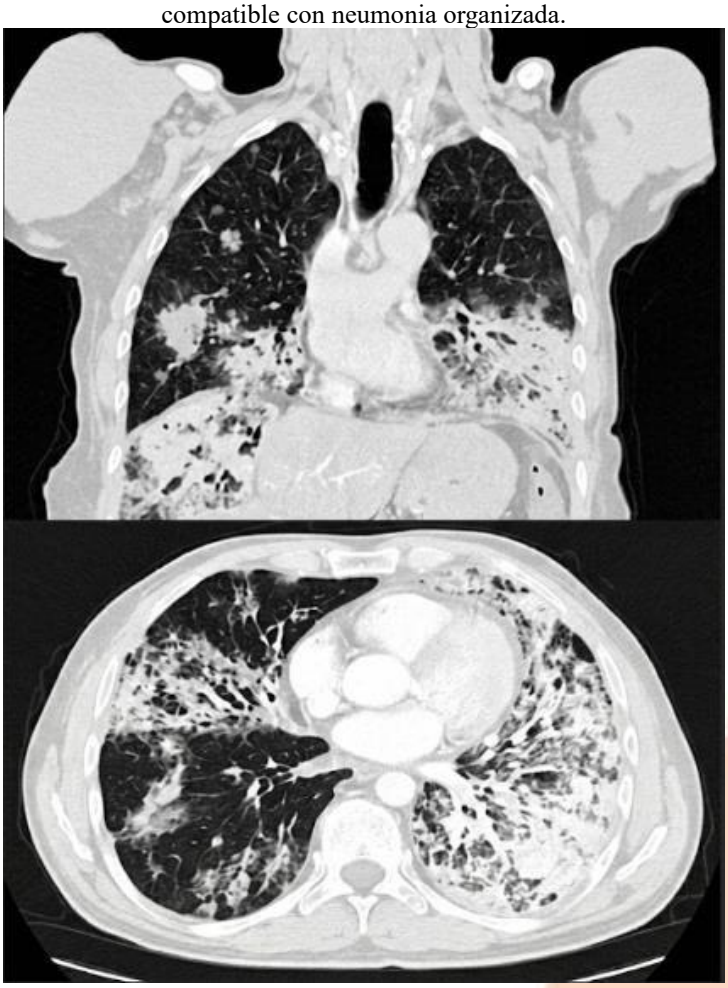

Fuente: Elaborada por los autores

Figura 2. Linea de tiempo del curso hospitalario de la paciente presentada.

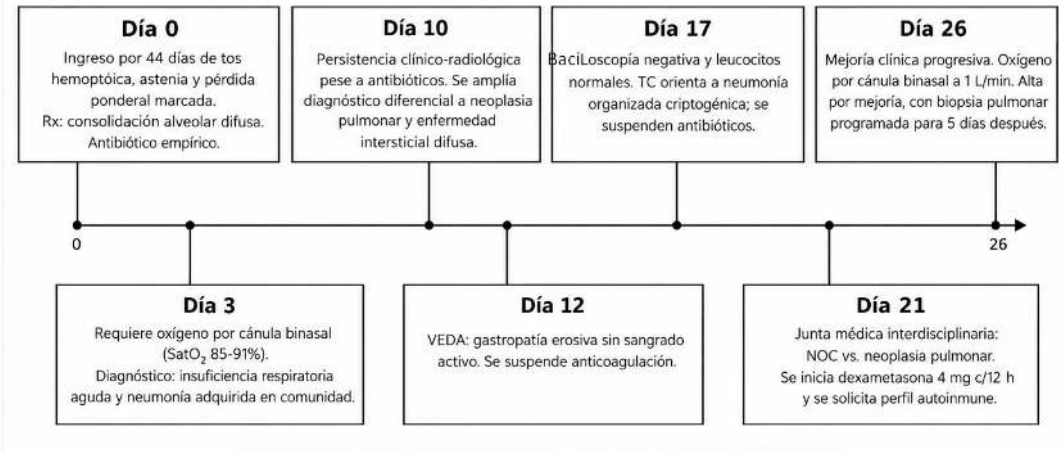

Fuente: Elaborada por los autores

3 DISCUSION

Este caso ilustra el dilema diagnostico que se plantea en la practica clinica geriatrica cuando coexisten manifestaciones sugestivas de malignidad perdida ponderal severa mayor a 15 kg, hemoptisis y edad avanzada- con hallazgos imagenologicos de consolidacion pulmonar persistente (8). En el paciente anciano, la presencia de estos signos orienta de manera casi refleja la sospecha hacia neoplasia pulmonar o procesos infecciosos cronicos como la tuberculosis, relegando en ocasiones el diagnostico de entidades inflamatorias como la NOC (7). Sin embargo, la ausencia de leucocitosis, la negatividad de los estudios microbiologicos seriados -incluida la baciloscopia- y la falta de respuesta a la antibioticoterapia empirica de amplio espectro obligaron a replantear el diagnóstico diferencial hacia una etiologia inflamatoria no infecciosa (2).

La NOC afecta con mayor frecuencia a pacientes con una edad media de 50 a 60 años (3), por lo que su presentacion a los 84 años, como en el caso descrito, resulta infrecuente y contribuyo inicialmente a mantener la neoplasia pulmonar como primera posibilidad diagnostica. Ambas entidades comparten manifestaciones como tos, hemoptisis, perdida ponderal, curso subagudo y consolidacion pulmonar en la imagen, lo que limita la capacidad discriminativa de la sola evaluacion clinico-radiologica; se diferencian, sin embargo, en que la respuesta a corticosteroides es un rasgo caracteristico de la NOC, mientras que no constituye una respuesta esperada en la neoplasia pulmonar, y en que la confirmacion histologica suele ser necesaria para el diagnóstico definitivo de esta última (4). El patron tomografico observado -consolidaciones parcheadas bilaterales de predominio periferico y basal con opacidades en vidrio esmerilado adyacentes es concordante con lo descrito en la literatura como característico de la NOC (6), aunque dicho patrón puede modificarse e incluso migrar en el transcurso de pocas semanas, lo que anade variabilidad a su interpretacion radiologica (9). Al examen fisico, los crepitantes finos bilaterales sin sibilancias -hallazgo caracteristico de la NOC (1) estuvieron presentes en nuestra paciente y evolucionaron favorablemente hacia subcrepitantes en resolucion tras el inicio de corticosteroides. Esta superposicion clinico-radiologica con la neoplasia pulmonar impide sustentar el diagnostico unicamente en la clinica y la tomografia, por lo que la correlacion multidisciplinaria y, en última instancia, la confirmacion histologica resultan indispensables (8).

La mejoria clinica y radiologica observada tras iniciar dexametasona respalda el diagnostico presuntivo de NOC, dada la elevada sensibilidad de esta entidad a los glucocorticoides (5). La reduccion progresiva del requerimiento de oxigeno suplementario hasta 1 L/min acompaño esta respuesta. Sin embargo, dicha mejoria no debe interpretarse como un criterio patognomonico ni como

prueba suficiente para excluir por completo una neoplasia subyacente, en la medida en que algunos tumores pulmonares pueden acompanarse de una respuesta inflamatoria peritumoral transitoria a los corticosteroides (4). De igual forma, un panel de marcadores tumorales negativo, si bien reduce la probabilidad de malignidad, no la descarta por su sensibilidad limitada.

El manejo de esta paciente estuvo condicionado por su reserva funcional disminuida, la anemia severa y el riesgo asociado a procedimientos invasivos inmediatos, lo que motivo priorizar la estabilizacion clinica y diferir la confirmacion histologica a un contexto ambulatorio. El tiempo transcurrido hasta plantear el diagnostico de NOC aproximadamente dos semanas desde el ingreso fue considerablemente menor al promedio descrito en la literatura, cercano a dos meses (3), lo que podria reflejar un alto indice de sospecha clinica ante la persistencia del cuadro pese al tratamiento antibiotico.

Como limitaciones, se trata de un caso unico cuyos hallazgos no pueden generalizarse, y la escasa colaboracion de la paciente durante la evaluacion inicial requirio el apoyo de un familiar para completar la anamnesis. La principal limitacion, sin embargo, es la ausencia al momento de este reporte- de confirmacion histopatologica mediante biopsia pulmonar, programada de forma ambulatoria tras el alta; en consecuencia, el diagnostico de NOC se mantiene en el plano clinico-presuntivo y la neoplasia pulmonar no puede considerarse formalmente excluida hasta contar con dicho resultado (1). En conjunto, este caso resalta que, ante una consolidacion pulmonar refractaria al tratamiento convencional en el paciente anciano, la NOC debe integrarse tempranamente en el razonamiento diagnóstico para optimizar la instauracion oportuna de corticoterapia, sin renunciar a la validacion histologica que garantice la exclusion definitiva de patologia neoplasica (7).

AGRADECIMIENTOS

Los autores agradecen al Servicio de Neumologia del Hospital Regional Honorio Delgado por las facilidades brindadas para la elaboracion de este reporte.

Consentimiento informado

Se obtuvo el consentimiento informado de la paciente/familiar responsable para la publicación del presente reporte de caso y de las imágenes asociadas.

REFERENCIAS

1. Cordier JF. Cryptogenic organising pneumonia. Eur Respir J. 2006;28(2):422-446. doi:10.1183/09031936.06.00027605. Disponible en: https://pubmed.ncbi.nlm.nih.gov/16880372/

2. Cottin V, Cordier JF. Cryptogenic organizing pneumonia. Semin Respir Crit Care Med. 2012;33(5):462-475. doi:10.1055/s-0032-1325157. Disponible en: https://pubmed.ncbi.nlm.nih.gov/23007644/

3. Cordier JF. Cryptogenic organizing pneumonia. Clin Chest Med. 2004;25(4):727-738. doi:10.1016/j.ccm.2004.06.011. Disponible en: https://pubmed.ncbi.nlm.nih.gov/15564039/

4. Drakopanagiotakis F, Polychronopoulos V, Judson MA. Organizing pneumonia. Am J Med Sci. 2008;335(1):34-39. doi:10.1097/MAJ.0b013e31815db9d0. Disponible en: https://pubmed.ncbi.nlm.nih.gov/18197029/

5. Radzikowska E. Cryptogenic organizing pneumonia. Pneumonol Alergol Pol. 2015;83(5):387-394. doi:10.5603/PiAP.2015.0063. Disponible en: https://pubmed.ncbi.nlm.nih.gov/26423985/

6. Johkoh T, Müller NL, Cartier Y, *et al.* Cryptogenic organizing pneumonia: CT findings in 41 patients. Radiology. 1999;211(3):839-843. doi:10.1148/radiology.211.3.r99jn27839. Disponible en: https://pubmed.ncbi.nlm.nih.gov/10352613/

7. Kligerman SJ, Franks TJ, Galvin JR. From the archives of the AFIP: organization-stage lung injury: patterns of pulmonary response. Radiographics. 2007;27(Suppl 1):S237-S257. doi:10.1148/rg.27si075502. Disponible en: https://pubmed.ncbi.nlm.nih.gov/18180226/

8. Fernandez M, Fernandez A, Pantoja S, Sangoquiza S, Tixi R. Paciente de 82 años con masa pulmonar de 10 meses de evolución: reporte de caso clínico. Práct Fam Rural. 2021;6(2). Disponible en: https://www.revistapracticafamiliar.org/index.php/pfr/article/view/107

9. Lee JW, Lee KS, Chung MP, *et al.* Cryptogenic organizing pneumonia: serial high-resolution CT findings in 22 patients. AJR Am J Roentgenol. 1999;173(4):916-922. doi:10.2214/ajr.173.4.10511150. Disponible en: https://pubmed.ncbi.nlm.nih.gov/10511150/