USO DO POCUS NA INSTABILIDADE HEMODINÂMICA: INTEGRAÇÃO DE ACHADOS CARDÍACOS, PULMONARES E VASCULARES À BEIRA LEITO

USE OF POCUS IN HEMODYNAMIC INSTABILITY: INTEGRATION OF CARDIAC, PULMONARY, AND VASCULAR FINDINGS AT THE BEDSIDE

USO DE LA ECOGRAFÍA POCUS EN LA INESTABILIDAD HEMODINÁMICA: INTEGRACIÓN DE LOS HALLAZGOS CARDÍACOS, PULMONAR Y VASCULARES A LA PIE DE LA CAMA

10.56238/IIMedCientifica-072

Débora Dias Figueiredo Veloso
Médica
Instituição: ICS FUNORTE, Centro Universitário do Norte de Minas
E-mail: debora.dfigueiredo@gmail.com

Gianluca Homero Rebelo de Souza
Médico
Instituição: Universidade do Estado do Amazonas (UEA)
E-mail: giansouza12@gmail.com

Eliara Orlando
Graduanda em Medicina
Instituição: Faculdade Metropolitana
E-mail: eliaraorlando@hotmail.com

Pietro Chalom Haiat
Médico
Instituição: Universidade Estácio de Sá (UNESA) – Cittá
E-mail: pietrochalomhaiat@gmail.com

João Roberto Sala Domingues
Médico Neurologista e Intensivista
Instituição: Hospital Israelita Albert Einstein
E-mail: jrsdomingues@gmail.com

Marcos Vinícius Bráz Moreira
Médico
Instituição: Universidade Federal de Juiz de Fora (UFJF)
E-mail: marcosvbrazmoreira@outlook.com

Gabriel Peres dos Santos
Medicina
Instituição: Universidade Federal do Rio Grande do Norte (UFRN)
E-mail: gabrielperes1809@gmail.com

Beatriz Strobel
Médica Cardiologista
Instituição: Hospital Municipal São José (HMSJ)
E-mail: strobelbeatriz@gmail.com

Miriam Rosa Paes
Médica
Instituição: Universidade do Sul de Santa Catarina (UNISUL) – Tubarão
E-mail: miriampaes23@gmail.com

Ricardo Pinheiro de Carvalho
Médico
Instituição: Pontifícia Universidade Católica de Goiás (PUC Goiás)
E-mail: ricardopinheirocarva@gmail.com

Lívia de Assis Rosa
Graduanda em Medicina
Instituição: Centro Universitário FAMINAS-BH
E-mail: liviaarosa05@gmail.com

Vitória Moysés de Arruda
Médica
Instituição: Faculdade de Medicina Santa Marcelina (FASM)
E-mail: vitoriaarruda_10@hotmail.com

Samuel Octaviano Castro da Silva
Graduando em Medicina
Instituição: Centro Universitário FAMINAS-BH
E-mail: samueloctaviano47@gmail.com

Pedro Henrique Soares Pinheiro Rocha
Pós-graduado em Terapia Intensiva
Instituição: Faculdades Unidas do Norte de Minas (FUNORTE) – Montes Claros
E-mail: pedrospinheiros@hotmail.com

Samuel Prado Ribeiro
Médico
Instituição: Escola Paulista de Medicina (UNIFESP)
E-mail: samuelprador@gmail.com

Wellington Sousa Morais
Médico
Instituição: Universidade de Gurupi (UnirG)
E-mail: wellingtonmorais99@gmail.com

Mariana Carneiro Traldi
Superior incompleto
Instituição: Universidade Santo Amaro (UNISA)
E-mail: traldimariana@gmail.com

Bruna Bazzi Rizzon
Médica
Instituição: Universidade do Extremo Sul Catarinense (UNESC)
E-mail: brunarizzon@gmail.com

Eujcely Cordeiro Santiago
Médica
Instituição: Faculdade de Medicina de Olinda (FMO)
E-mail: draeujcelysantiago@gmail.com

Laura Cristina Cirino Borges
Graduanda em Medicina
Instituição: Faculdade de Minas (FAMINAS-BH)
E-mail: lauracirinoborges@gmail.com

RESUMO
A instabilidade hemodinâmica exige avaliação rápida e direcionada, uma vez que diferentes mecanismos fisiopatológicos podem apresentar manifestações clínicas semelhantes. Nesse contexto, o *Point-of-Care Ultrasound* (POCUS) permite a obtenção de informações cardíacas, pulmonares e vasculares diretamente à beira leito. O objetivo deste estudo foi analisar as evidências atuais sobre o uso do POCUS na instabilidade hemodinâmica, com ênfase na integração desses achados. Trata-se de uma revisão integrativa da literatura, de abordagem qualitativa e caráter clínico-prático, realizada nas bases PubMed/MEDLINE, Scopus, SciELO e ScienceDirect, considerando publicações em português ou inglês entre janeiro de 2016 e agosto de 2026. A matriz de síntese foi composta por 16 publicações. Os estudos demonstraram desempenho diagnóstico favorável do POCUS em determinados cenários de classificação do choque, além de aplicabilidade na avaliação da função cardíaca, congestão pulmonar, responsividade a fluidos e congestão venosa sistêmica. Entretanto, parâmetros isolados, especialmente aqueles baseados na variação da veia cava inferior, apresentaram limitações e desempenho dependente do contexto clínico e ventilatório. A utilização integrada e seriada dos achados cardíacos, pulmonares e vasculares pode contribuir para uma avaliação mais abrangente do estado hemodinâmico e auxiliar na tomada de decisão clínica. Contudo, ainda são necessários estudos que esclareçam o impacto de estratégias guiadas pelo POCUS sobre desfechos clínicos relevantes.

Palavras-chave: Ultrassonografia à Beira Leito. POCUS. Instabilidade Hemodinâmica. Choque. Monitorização Hemodinâmica.

ABSTRACT
Hemodynamic instability requires rapid and targeted assessment, as different pathophysiological mechanisms may present with similar clinical manifestations. In this context, *Point-of-Care Ultrasound* (POCUS) enables cardiac, pulmonary, and vascular information to be obtained directly at the bedside. This study aimed to analyze current evidence on the use of POCUS in hemodynamic

instability, with emphasis on the integration of these findings. This was an integrative literature review with a qualitative and clinical-practical approach, conducted in PubMed/MEDLINE, Scopus, SciELO, and ScienceDirect, including publications in English or Portuguese published between January 2016 and August 2026. The synthesis matrix comprised 16 publications. The studies showed favorable diagnostic performance of POCUS in selected settings for shock classification, as well as applicability in the assessment of cardiac function, pulmonary congestion, fluid responsiveness, and systemic venous congestion. However, isolated parameters, particularly those based on inferior vena cava variation, showed limitations and performance dependent on the clinical and ventilatory context. The integrated and serial use of cardiac, pulmonary, and vascular findings may contribute to a more comprehensive assessment of hemodynamic status and support clinical decision-making. Nevertheless, further studies are needed to clarify the impact of POCUS-guided strategies on clinically relevant outcomes.

Keywords: Point-of-care Ultrasound. POCUS. Hemodynamic Instability. Shock. Hemodynamic Monitoring.

RESUMEN

La inestabilidad hemodinámica requiere una evaluación rápida y específica, dado que diferentes mecanismos fisiopatológicos pueden presentar manifestaciones clínicas similares. En este contexto, la ecografía en el punto de atención (POCUS) permite obtener información cardíaca, pulmonar y vascular directamente a la cabecera del paciente. El objetivo de este estudio fue analizar la evidencia actual sobre el uso de la POCUS en la inestabilidad hemodinámica, con énfasis en la integración de estos hallazgos. Se trata de una revisión bibliográfica integradora, con un enfoque cualitativo y de carácter clínico-práctico, realizada en las bases de datos PubMed/MEDLINE, Scopus, SciELO y ScienceDirect, considerando publicaciones en portugués o inglés entre enero de 2016 y agosto de 2026. La matriz de síntesis consistió en 16 publicaciones. Los estudios demostraron un rendimiento diagnóstico favorable de la POCUS en ciertos escenarios de clasificación del shock, así como su aplicabilidad en la evaluación de la función cardíaca, la congestión pulmonar, la respuesta a fluidos y la congestión venosa sistémica. Sin embargo, los parámetros aislados, especialmente aquellos basados en la variación de la vena cava inferior, presentaron limitaciones y un rendimiento dependiente del contexto clínico y ventilatorio. El uso integrado y secuencial de los hallazgos cardíacos, pulmonares y vasculares puede contribuir a una evaluación más completa del estado hemodinámico y ayudar en la toma de decisiones clínicas. No obstante, se necesitan más estudios para aclarar el impacto de las estrategias guiadas por ecografía a pie de cama (POCUS) en los resultados clínicos relevantes.

Palabras clave: Ecografía a Pie de Cama. POCUS. Inestabilidad Hemodinámica. Shock. Monitorización Hemodinámica.

1 INTRODUÇÃO

A instabilidade hemodinâmica constitui uma condição frequente nos serviços de emergência e unidades de terapia intensiva, estando associada ao comprometimento da perfusão tecidual e ao risco de disfunção orgânica quando não identificada e tratada precocemente. Sua apresentação pode decorrer de diferentes mecanismos fisiopatológicos, incluindo hipovolemia, disfunção cardíaca, vasodilatação sistêmica e fenômenos obstrutivos, que podem ocorrer de maneira isolada ou combinada. Nesse contexto, a rápida identificação do mecanismo predominante é fundamental para direcionar intervenções como reposição volêmica, uso de vasopressores, suporte inotrópico ou tratamento específico da causa subjacente (PÉREZ *et al*., 2024; BASMAJI *et al*., 2025).

A avaliação convencional do paciente hemodinamicamente instável baseia-se na integração de dados clínicos, laboratoriais e parâmetros de monitorização, como pressão arterial, frequência cardíaca, débito urinário e marcadores de perfusão. Entretanto, esses achados podem apresentar baixa especificidade e nem sempre permitem diferenciar rapidamente os mecanismos responsáveis pela deterioração circulatória. Nesse cenário, o *Point-of-Care Ultrasound* (POCUS) consolidou-se como uma ferramenta complementar capaz de fornecer informações anatômicas e funcionais em tempo real, de forma não invasiva e diretamente à beira leito, contribuindo tanto para a investigação etiológica quanto para o acompanhamento da resposta às intervenções terapêuticas (PÉREZ *et al*., 2024; NOOR *et al*., 2025).

A avaliação cardíaca pelo POCUS permite analisar aspectos como função ventricular esquerda e direita, contratilidade global, presença de derrame pericárdico e sinais de tamponamento, além de fornecer estimativas relacionadas ao débito cardíaco e às condições de enchimento ventricular. Paralelamente, a ultrassonografia pulmonar possibilita identificar alterações relevantes para a avaliação hemodinâmica e respiratória, incluindo linhas B associadas à congestão pulmonar, derrame pleural, consolidações e pneumotórax. A combinação desses achados pode auxiliar na diferenciação entre mecanismos cardiogênicos, hipovolêmicos, distributivos e obstrutivos, especialmente em pacientes cuja apresentação clínica inicial é inespecífica (DEMI *et al*., 2023; RODRIGO MARTÍNEZ *et al*., 2025).

A avaliação vascular complementa essa abordagem por meio da análise de estruturas como a veia cava inferior, sistema venoso profundo e grandes vasos, podendo fornecer informações sobre pressão atrial direita, congestão venosa, alterações do volume circulante e possíveis causas obstrutivas da instabilidade. Protocolos sistematizados, como o *Rapid Ultrasound in Shock* (RUSH) e o

Sonography in Hypotension and Cardiac Arrest (SHoC), foram desenvolvidos justamente para integrar os compartimentos cardíaco, pulmonar e vascular em uma avaliação rápida do paciente com hipotensão ou choque. Evidências recentes demonstram que essa abordagem apresenta elevada acurácia para identificação de diferentes mecanismos de choque, particularmente para causas cardiogênicas, hipovolêmicas e obstrutivas (ATKINSON *et al*., 2017; BASMAJI *et al*., 2025).

Apesar de suas vantagens, a interpretação isolada de parâmetros ultrassonográficos pode levar a conclusões inadequadas, especialmente diante de quadros de choque misto, alterações relacionadas à ventilação mecânica ou condições cardíacas preexistentes. Dessa forma, o POCUS deve ser utilizado de maneira dinâmica e integrada ao contexto clínico, permitindo avaliações seriadas da função cardiovascular, da responsividade e tolerância à administração de fluidos e da evolução da congestão pulmonar e venosa. A integração dos diferentes territórios ultrassonográficos pode proporcionar uma avaliação fisiológica mais abrangente e favorecer decisões terapêuticas individualizadas. Dessa forma, o presente estudo tem como objetivo analisar as evidências atuais sobre o uso do POCUS na instabilidade hemodinâmica, com ênfase na integração dos achados cardíacos, pulmonares e vasculares à beira leito.

2 METODOLOGIA

Trata-se de uma revisão integrativa da literatura, de abordagem qualitativa e caráter clínico-prático, desenvolvida com a finalidade de reunir, analisar e discutir as evidências disponíveis acerca do uso do *Point-of-Care Ultrasound* (POCUS) na avaliação de pacientes adultos com instabilidade hemodinâmica, com ênfase na integração dos achados cardíacos, pulmonares e vasculares à beira leito. A questão norteadora foi definida da seguinte forma: quais achados obtidos pelo POCUS e quais estratégias de avaliação ultrassonográfica integrada apresentam evidências de utilidade na identificação do mecanismo da instabilidade hemodinâmica e na orientação da tomada de decisão clínica em pacientes adultos?

A busca bibliográfica foi realizada em 28 de agosto de 2026 nas bases PubMed/MEDLINE, Scopus, Scientific Electronic Library Online (SciELO) e ScienceDirect. A estratégia foi estruturada a partir da combinação de descritores controlados do *Medical Subject Headings* (MeSH) e termos livres relacionados ao POCUS, à instabilidade hemodinâmica e aos principais componentes da avaliação ultrassonográfica cardíaca, pulmonar e vascular. Os termos foram combinados por meio dos operadores booleanos **AND** e **OR**, contemplando três eixos principais: ultrassonografia à beira leito;

choque ou instabilidade hemodinâmica; e avaliação cardíaca, pulmonar ou vascular. A estratégia completa utilizada no PubMed/MEDLINE está apresentada no Quadro 1 e foi adaptada às particularidades de sintaxe e indexação das demais bases pesquisadas.

Quadro 1 – Estratégia de busca utilizada no PubMed/MEDLINE

Base	Estratégia de busca
PubMed/MEDLINE	("Ultrasonography"[Mesh] OR "Point-of-Care Testing"[Mesh] OR "point-of-care ultrasound"[Title/Abstract] OR POCUS[Title/Abstract] OR "bedside ultrasound"[Title/Abstract] OR "critical care ultrasound"[Title/Abstract]) **AND** ("Shock"[Mesh] OR "Hemodynamics"[Mesh] OR "Hemodynamic Monitoring"[Mesh] OR shock[Title/Abstract] OR hypotension[Title/Abstract] OR "hemodynamic instability"[Title/Abstract] OR "haemodynamic instability"[Title/Abstract] OR "circulatory failure"[Title/Abstract]) **AND** (cardiac[Title/Abstract] OR echocardiograph*[Title/Abstract] OR lung[Title/Abstract] OR pulmonary[Title/Abstract] OR vascular[Title/Abstract] OR venous[Title/Abstract] OR "inferior vena cava"[Title/Abstract] OR IVC[Title/Abstract] OR congestion[Title/Abstract] OR "fluid responsiveness"[Title/Abstract] OR RUSH[Title/Abstract] OR SHoC[Title/Abstract]) **AND** ("2016/01/01"[Date - Publication] : "2026/08/28"[Date - Publication]) **AND** (english[Language] OR portuguese[Language])

Fonte: elaboração dos autores, 2026.

Para Scopus, SciELO e ScienceDirect, foram mantidos os mesmos conceitos centrais e combinações de termos, com adequação dos campos de busca e operadores à estrutura específica de cada plataforma. Não foi aplicado filtro eletrônico para população adulta, sendo esse critério verificado durante a leitura dos títulos, resumos e textos completos, com o objetivo de reduzir o risco de exclusão de publicações cuja população não estivesse adequadamente discriminada na indexação. Adicionalmente, foi realizada busca manual nas listas de referências das publicações selecionadas, revisões sistemáticas, consensos e diretrizes identificados, com a finalidade de localizar estudos potencialmente relevantes não recuperados pela estratégia eletrônica.

Foram incluídas publicações disponíveis em português ou inglês, publicadas entre janeiro de 2016 e 28 de agosto de 2026, que abordassem o emprego do POCUS em indivíduos adultos no contexto de hipotensão, choque, insuficiência circulatória aguda ou monitorização hemodinâmica de pacientes críticos. Também foram considerados estudos diretamente relacionados a componentes relevantes para a abordagem da instabilidade hemodinâmica, incluindo avaliação da função cardíaca, responsividade e tolerância a fluidos, congestão pulmonar, pressões de enchimento, congestão venosa sistêmica e monitorização da resposta às intervenções terapêuticas.

Foram elegíveis estudos que avaliassem isoladamente os componentes cardíaco, pulmonar ou vascular, bem como aqueles que empregassem abordagens integradas ou protocolos multiorgânicos. Quanto ao delineamento, foram considerados ensaios clínicos randomizados ou não randomizados,

estudos quase-experimentais, estudos prospectivos ou retrospectivos, estudos observacionais, estudos de coorte, estudos de acurácia diagnóstica, revisões sistemáticas, metanálises, revisões clínicas de referência diretamente relacionadas ao tema, consensos e diretrizes clínicas aplicáveis à população adulta.

Foram excluídos estudos exclusivamente pediátricos, relatos de caso, séries de casos com amostras reduzidas, cartas, editoriais e comentários sem síntese ou dados clínicos relevantes, estudos experimentais realizados exclusivamente em modelos animais e trabalhos centrados apenas no ensino ou treinamento da técnica ultrassonográfica. Também foram excluídas publicações nas quais o POCUS não apresentasse aplicação relacionada à avaliação hemodinâmica, à caracterização do choque, à responsividade ou tolerância a fluidos, à congestão pulmonar ou venosa ou à monitorização cardiovascular. Trabalhos direcionados exclusivamente ao diagnóstico de condições específicas, sem relação com os objetivos da presente revisão, também foram excluídos.

A seleção das publicações foi realizada em duas etapas. Inicialmente, os registros recuperados nas diferentes bases foram reunidos e as duplicatas removidas. Em seguida, títulos e resumos foram avaliados conforme os critérios de elegibilidade previamente estabelecidos. Os trabalhos considerados potencialmente relevantes foram submetidos à leitura do texto completo, sendo incluídos na síntese aqueles que atenderam integralmente aos critérios definidos. Os motivos para exclusão após leitura integral foram registrados, permitindo a organização das etapas de identificação, triagem, elegibilidade e inclusão de acordo com as recomendações do PRISMA 2020.

A extração dos dados foi realizada de forma padronizada, considerando autoria, ano de publicação, desenho do estudo, características e tamanho da população, ambiente clínico, modalidade ou protocolo de POCUS empregado, território ultrassonográfico avaliado, principais parâmetros analisados e desfechos clínicos. Na avaliação cardíaca, foram considerados achados relacionados à função ventricular direita e esquerda, contratilidade, derrame pericárdico, tamponamento, débito cardíaco e parâmetros Doppler, quando disponíveis. No componente pulmonar, foram analisados principalmente linhas B, padrão de deslizamento pleural, consolidações, derrame pleural e pneumotórax. Na avaliação vascular, foram considerados parâmetros relacionados à veia cava inferior, sistema venoso, congestão sistêmica e responsividade ou tolerância à administração de fluidos.

Os estudos incluídos foram organizados em quadro sinóptico e submetidos à síntese narrativa e comparativa. Os achados foram agrupados conforme sua aplicação clínica e território ultrassonográfico, contemplando avaliação cardíaca, avaliação pulmonar, avaliação vascular e

abordagens integradas ou protocolos multiorgânicos. Também foram analisados aspectos relacionados à identificação dos diferentes mecanismos de choque, responsividade a fluidos, congestão sistêmica e pulmonar e utilização do POCUS para monitorização da resposta terapêutica. Em razão da heterogeneidade entre os desenhos dos estudos, populações, protocolos ultrassonográficos e desfechos avaliados, não foi realizada metanálise própria, sendo os resultados apresentados de forma descritiva e qualitativa.

3 RESULTADOS E DISCUSSÃO

A busca nas bases selecionadas resultou na identificação inicial dos registros potencialmente elegíveis. Após a remoção das duplicatas, os estudos remanescentes foram submetidos à triagem por títulos e resumos, seguida da leitura na íntegra das publicações potencialmente relevantes. Após a aplicação dos critérios de inclusão e exclusão previamente estabelecidos, 16 estudos compuseram a amostra final da revisão. O processo de identificação, triagem, elegibilidade e inclusão dos estudos está apresentado na Figura 1, conforme as recomendações do PRISMA 2020.

Figura 1 – Fluxograma de identificação, triagem, elegibilidade e inclusão dos estudos, conforme as recomendações do PRISMA 2020.

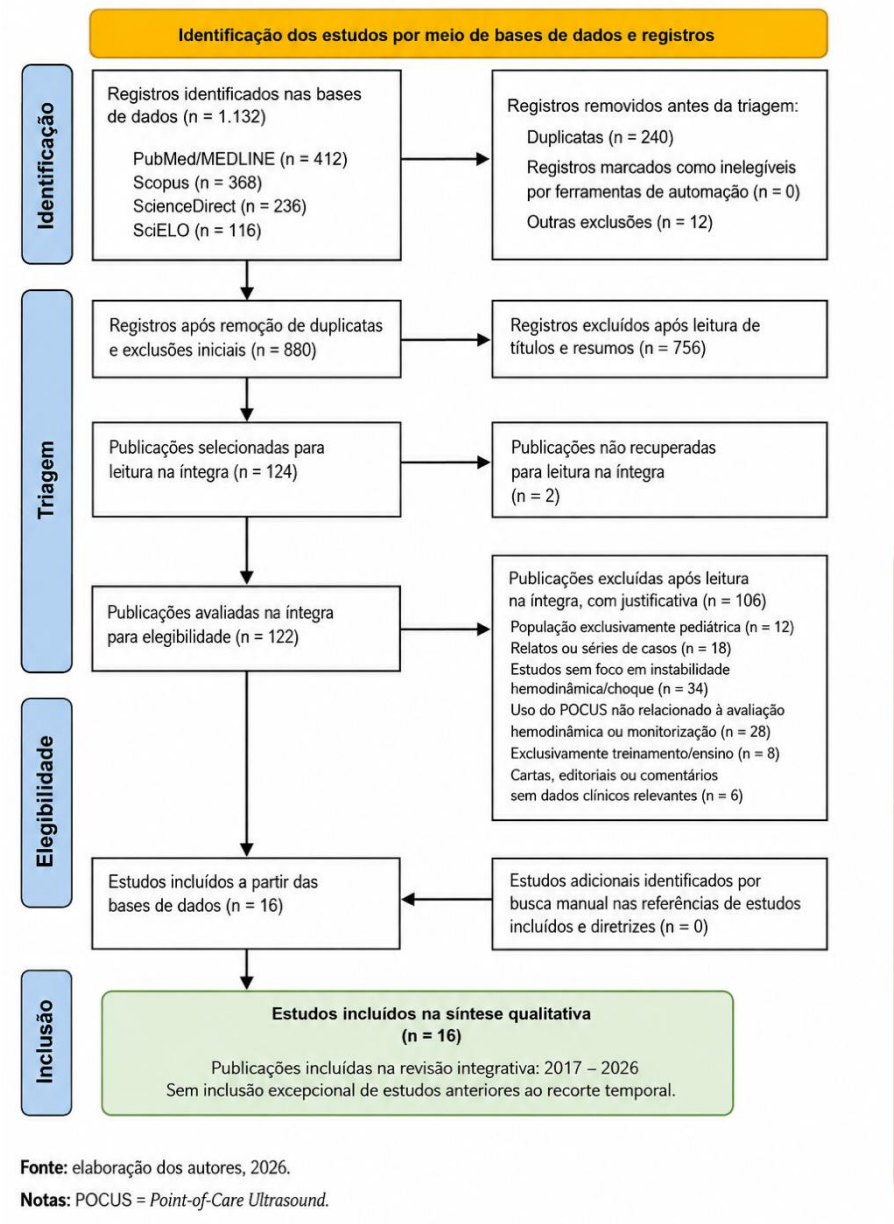

Fonte: Elaborado pelos autores.

A matriz de síntese foi composta por 16 publicações diretamente relacionadas ao emprego do POCUS na avaliação hemodinâmica de pacientes adultos, contemplando ensaios clínicos, estudos prospectivos, retrospectivos e quase-experimentais, estudos de acurácia diagnóstica, revisões sistemáticas, metanálises, revisão clínica e consenso internacional publicados entre 2017 e 2026. Os estudos abordaram diferentes componentes da avaliação ultrassonográfica à beira leito, incluindo função cardíaca, congestão pulmonar, responsividade a fluidos, avaliação da veia cava inferior,

congestão venosa sistêmica e protocolos multiorgânicos aplicados à investigação da instabilidade circulatória.

De maneira geral, os achados demonstraram que a principal contribuição do POCUS está relacionada à rápida caracterização do mecanismo fisiopatológico da instabilidade hemodinâmica e à possibilidade de integrar informações cardíacas, pulmonares e vasculares em tempo real. A evidência mais consistente foi observada para identificação dos diferentes mecanismos de choque, especialmente cardiogênico, hipovolêmico e obstrutivo. Em contrapartida, parâmetros isolados, particularmente aqueles derivados da variação respiratória da veia cava inferior, apresentaram desempenho variável e dependente das condições clínicas e ventilatórias. A Tabela 1 apresenta as características e principais resultados das publicações incluídas.

Tabela 1 – Características das publicações selecionadas sobre o uso do POCUS na instabilidade hemodinâmica.

Autor/ano	Desenho e população	Estratégia/foco	Principais resultados
Atkinson *et al*., 2017	Consenso internacional; painel de 24 especialistas	Protocolo SHoC para hipotensão indiferenciada	Estabeleceu como componentes centrais as avaliações cardíaca, pulmonar e da veia cava inferior, organizadas segundo aspectos relacionados à função, forma, conteúdo e enchimento circulatório. O protocolo reforçou a utilização integrada do POCUS na investigação do choque.
Atkinson *et al*., 2018	Ensaio clínico randomizado multicêntrico; 270 pacientes analisados	POCUS precoce associado ao cuidado habitual versus cuidado habitual	Não houve diferença significativa na sobrevida entre os grupos POCUS e controle, nem em tempo de internação ou utilização de diferentes intervenções, indicando que a simples incorporação protocolar do exame não garante melhora de desfechos clínicos.
Spencer; Flachskampf, 2019	Revisão clínica sobre ultrassonografia cardíaca focada	Avaliação cardíaca à beira leito	A ultrassonografia cardíaca focada mostrou utilidade na identificação rápida de disfunção sistólica ventricular esquerda, alterações do ventrículo direito, derrame pericárdico e sinais relacionados às condições de enchimento cardíaco.
Orso *et al*., 2020	Revisão sistemática e metanálise; 26 estudos sobre índices respiratórios da VCI e 5 sobre diâmetro	Veia cava inferior e responsividade a fluidos	A variação respiratória da VCI apresentou AUC agrupada de 0,71, sensibilidade de 71% e especificidade de 75%. A heterogeneidade dos resultados limitou sua utilização isolada para determinação da responsividade a fluidos.
Beaubien-Souligny *et al*., 2020	Análise post hoc de estudo prospectivo unicêntrico; 145 pacientes submetidos à cirurgia cardíaca	Desenvolvimento do VExUS para avaliação de congestão venosa sistêmica	VExUS grau 3 apresentou especificidade de 96% para desenvolvimento subsequente de lesão renal aguda e razão de verossimilhança positiva de 6,37, indicando maior capacidade de identificar congestão venosa clinicamente relevante do que parâmetros isolados.
Alvarado Sánchez *et al*., 2021	Revisão sistemática e metanálise; 33 estudos, 1.352 pacientes	Predição de responsividade a fluidos em pacientes ventilados	Foram observadas AUC de 0,86 para variação respiratória da VCI, 0,84 para elevação passiva das pernas, 0,92 para teste de oclusão expiratória final e 0,92 para desafio de volume corrente, evidenciando

		com baixo volume corrente	melhor desempenho de avaliações dinâmicas em condições selecionadas.
Rusu *et al*., 2021	Ensaio clínico randomizado; 166 pacientes de UTI cirúrgica	Ultrassonografia pulmonar e escore de linhas B para orientação do manejo de fluidos	A estratégia guiada diariamente por linhas B não reduziu significativamente o balanço hídrico cumulativo ou a mortalidade em 28 dias, demonstrando que achados pulmonares isolados não devem constituir o único parâmetro para orientar o tratamento.
Cardozo Júnior *et al*., 2023	Revisão sistemática e metanálise; 8 estudos, 497 pacientes	Colapsabilidade da VCI em pacientes respirando espontaneamente	A colapsabilidade da VCI apresentou sensibilidade de 63% e especificidade de 83%, indicando acurácia moderada e reforçando que o parâmetro não deve ser utilizado isoladamente para determinar responsividade a fluidos.
Yoshida *et al*., 2023	Revisão sistemática e metanálise; 12 estudos, 1.132 pacientes	Acurácia do POCUS para classificação do choque	Foram observadas sensibilidade/especificidade de 82%/98% para choque obstrutivo, 78%/96% para cardiogênico, 90%/92% para hipovolêmico e 79%/96% para distributivo, com AUC próxima de 0,95 para os diferentes mecanismos.
Rihl *et al*., 2023	Estudo quase-experimental; 90 pacientes de UTI com lesão renal aguda grave	VExUS e monitorização da congestão	Pacientes que apresentaram redução do escore VExUS durante as primeiras 48 horas tiveram maior número de dias livres de terapia renal substitutiva, sugerindo potencial utilidade da avaliação seriada da congestão venosa.
Longino *et al*., 2024	Coorte prospectiva; 81 pacientes submetidos a cateterismo cardíaco direito	VExUS versus medidas invasivas de congestão	O aumento do VExUS associou-se a maiores pressões atrial direita, arterial pulmonar e capilar pulmonar. Para pressão atrial direita >10 mmHg, o VExUS apresentou AUC de 0,90, superior ao diâmetro da VCI e ao seu índice de colapsabilidade.
Melo *et al*., 2025	Revisão sistemática e metanálise; 9 estudos, 1.036 pacientes críticos	VExUS, congestão sistêmica e lesão renal aguda	VExUS ≥2 associou-se a maior ocorrência de lesão renal aguda (OR 2,63; IC95% 1,06–6,54), com associação mais pronunciada após cirurgia cardíaca. Não foi demonstrada associação significativa com mortalidade.
Osawa *et al*., 2025	Revisão sistemática e metanálise; 9 estudos	POCUS em choque cardiogênico e obstrutivo	Para choque cardiogênico, a sensibilidade agrupada foi de 86,1%, especificidade de 95,8% e AUC de 0,96. Para choque obstrutivo, foram observadas sensibilidade de 77,5%, especificidade de 97,6% e AUC de 0,94.
Basmaji *et al*., 2025	Revisão sistemática e metanálise; 18 estudos, 2.088 pacientes	Acurácia diagnóstica do POCUS para diferentes subtipos de choque	Foram observadas sensibilidade/especificidade de 90%/95% para choque hipovolêmico, 95%/98% para cardiogênico, 78%/97% para distributivo, 94%/99% para obstrutivo e 85%/98% para choque misto.
Saji *et al*., 2025	Revisão sistemática; 3 estudos observacionais, 199 pacientes com sepse ou choque séptico	Variação do VTI da via de saída do ventrículo esquerdo e responsividade a fluidos	Os pontos de corte da variação do VTI apresentaram sensibilidades entre 78% e 96%, especificidades entre 91% e 100% e AUC de 0,84 a 0,99, indicando potencial utilidade para avaliação dinâmica da resposta à expansão volêmica.
Volpicelli *et al*., 2026	Consenso internacional baseado em revisão estruturada; 21 especialistas	Recomendações sobre POCUS pulmonar	Foram estabelecidas recomendações relacionadas à identificação de síndrome intersticial, perda de aeração, pneumotórax, derrame pleural e outras alterações pulmonares, reforçando a necessidade de interpretar

	esses achados de forma integrada ao contexto clínico e hemodinâmico.

Fonte: elaboração dos autores, 2026.

A análise das publicações demonstrou que uma das principais contribuições do POCUS na instabilidade hemodinâmica está na possibilidade de identificar rapidamente alterações relacionadas aos diferentes mecanismos de choque. As metanálises de Yoshida *et al.* (2023), Basmaji *et al.* (2025) e Osawa *et al.* (2025) demonstraram elevada especificidade para diferentes categorias de choque. Basmaji *et al.* (2025), avaliando 2.088 pacientes, encontraram sensibilidade de 95% e especificidade de 98% para choque cardiogênico e valores de 94% e 99%, respectivamente, para choque obstrutivo. Esses resultados indicam importante capacidade do POCUS para auxiliar na identificação etiológica da deterioração circulatória quando os achados são interpretados em conjunto com o contexto clínico.

No componente cardíaco, os achados mais relevantes envolveram avaliação da função sistólica ventricular esquerda, dimensões e função do ventrículo direito, presença de derrame pericárdico e tamponamento e estimativa do fluxo cardíaco. A identificação de disfunção ventricular esquerda importante pode favorecer a hipótese de componente cardiogênico, enquanto alterações agudas do ventrículo direito, quando interpretadas juntamente aos achados pulmonares e clínicos, podem sugerir aumento da pós-carga ventricular direita ou mecanismos obstrutivos. Da mesma forma, a presença de derrame pericárdico associada a sinais de comprometimento hemodinâmico permite reconhecer rapidamente uma causa potencialmente reversível de choque (SPENCER; FLACHSKAMPF, 2019; YOSHIDA *et al*., 2023; OSAWA *et al*., 2025).

Além da avaliação estrutural e funcional, parâmetros Doppler podem contribuir para a análise dinâmica da resposta às intervenções. Nesse contexto, a variação do VTI da via de saída do ventrículo esquerdo mostrou resultados promissores. Saji *et al.* (2025) identificaram sensibilidades entre 78% e 96% e especificidades entre 91% e 100% para variações do VTI após manobras ou intervenções destinadas a modificar a pré-carga em pacientes com sepse ou choque séptico. Dessa forma, a avaliação da alteração do fluxo cardíaco após uma intervenção dinâmica pode oferecer informações mais diretamente relacionadas à responsividade a fluidos do que parâmetros estáticos isolados.

A análise da veia cava inferior apresentou resultados mais heterogêneos. Embora sua mensuração seja simples e amplamente incorporada aos protocolos de POCUS, Orso *et al.* (2020) observaram desempenho diagnóstico moderado para determinação da responsividade a fluidos. De maneira semelhante, Cardozo Júnior *et al.* (2023) identificaram sensibilidade de 63% e especificidade

de 83% em pacientes com respiração espontânea. Esses achados indicam que a redução inspiratória do calibre da VCI não deve ser interpretada automaticamente como hipovolemia ou indicação de expansão volêmica, uma vez que pode sofrer influência do esforço respiratório, ventilação mecânica, pressão intratorácica, função ventricular direita e pressão intra-abdominal.

Alvarado Sánchez *et al.* (2021) também demonstraram que o desempenho dos parâmetros utilizados para predizer responsividade a fluidos varia conforme a técnica empregada e as condições ventilatórias. Enquanto a variação respiratória da VCI apresentou AUC de 0,86, testes dinâmicos, como a oclusão expiratória final e o desafio de volume corrente, alcançaram AUC de 0,92. Esses resultados reforçam a necessidade de priorizar avaliações funcionais e dinâmicas sempre que clinicamente aplicáveis e de evitar decisões terapêuticas fundamentadas em um único marcador ultrassonográfico.

A avaliação vascular apresentou evolução relevante com a incorporação do *Venous Excess Ultrasound* (VExUS), que amplia a análise além do diâmetro da VCI por meio da integração de padrões Doppler venosos. Beaubien-Souligny *et al.* (2020) demonstraram associação entre congestão venosa grave e ocorrência subsequente de lesão renal aguda. Longino *et al.* (2024) observaram posteriormente que o VExUS apresentou AUC de 0,90 para identificação de pressão atrial direita superior a 10 mmHg, desempenho superior ao observado com o diâmetro ou índice de colapsabilidade da VCI isoladamente.

A metanálise de Melo *et al.* (2025) reforçou a relação entre congestão venosa e disfunção orgânica, demonstrando maior ocorrência de lesão renal aguda entre pacientes com VExUS ≥2, embora não tenha sido identificada associação significativa com mortalidade. Da mesma forma, Rihl *et al.* (2023) verificaram que pacientes com redução do escore VExUS durante as primeiras 48 horas apresentaram maior número de dias livres de terapia renal substitutiva. Esses dados sugerem utilidade potencial da avaliação seriada da congestão, embora ainda não permitam estabelecer que estratégias terapêuticas guiadas exclusivamente pelo VExUS produzam melhores desfechos clínicos.

No território pulmonar, a identificação e quantificação de linhas B oferecem informações relacionadas ao aumento do conteúdo líquido pulmonar e à perda de aeração, contribuindo para a avaliação da congestão e da tolerância à administração de fluidos. Entretanto, Rusu *et al.* (2021) demonstraram que a utilização diária de um escore de linhas B isoladamente para orientar o manejo hídrico não reduziu significativamente o balanço acumulado ou a mortalidade. Assim, a ultrassonografia pulmonar parece apresentar maior utilidade quando utilizada em conjunto com os demais achados hemodinâmicos e na avaliação de tendências ao longo da evolução clínica.

Além da congestão, o POCUS pulmonar possibilita identificar pneumotórax, derrame pleural, consolidações e alterações da aeração, achados que podem modificar de maneira imediata a interpretação do quadro de instabilidade. As recomendações internacionais atualizadas por Volpicelli *et al.* (2026) reforçam a aplicação sistemática dos principais sinais ultrassonográficos pulmonares e a necessidade de integrar seus resultados aos demais dados clínicos e ultrassonográficos disponíveis.

A análise conjunta dos compartimentos cardíaco, pulmonar e vascular mostrou-se particularmente relevante porque um mesmo parâmetro pode apresentar diferentes significados quando interpretado isoladamente. Uma VCI dilatada, por exemplo, pode estar relacionada à congestão venosa, disfunção ventricular direita, aumento da pressão intratorácica ou outras condições, enquanto a presença concomitante de linhas B e disfunção ventricular esquerda modifica substancialmente sua interpretação. Da mesma forma, um coração hiperdinâmico não confirma isoladamente hipovolemia, uma vez que esse padrão também pode ser observado em estados distributivos.

Os protocolos multiorgânicos procuram justamente integrar esses diferentes territórios. O consenso SHoC proposto por Atkinson *et al.* (2017) incorporou avaliações cardíaca, pulmonar e vascular à investigação inicial da hipotensão indiferenciada. Posteriormente, as metanálises de Yoshida *et al.* (2023), Osawa *et al.* (2025) e Basmaji *et al.* (2025) demonstraram elevada acurácia diagnóstica do POCUS para diferentes mecanismos de choque, reforçando a utilidade da abordagem integrada.

Entretanto, maior acurácia diagnóstica não significa necessariamente melhora automática dos desfechos clínicos. No ensaio randomizado multicêntrico conduzido por Atkinson *et al.* (2018), a incorporação precoce do POCUS ao cuidado habitual não resultou em diferença significativa de sobrevida ou outros desfechos globais avaliados. Esse resultado demonstra que o benefício clínico depende não apenas da aquisição das imagens, mas também da interpretação adequada dos achados, da capacidade de integrá-los ao quadro clínico e da utilização dessas informações para modificar decisões terapêuticas relevantes.

Em síntese, as publicações analisadas sustentam maior utilidade do POCUS quando empregado como ferramenta integrada, dinâmica e seriada, em vez de um conjunto de medidas isoladas. A avaliação cardíaca permite caracterizar função ventricular e reconhecer possíveis causas cardiogênicas ou obstrutivas; a avaliação pulmonar fornece informações relacionadas à congestão, aeração e complicações torácicas; e a avaliação vascular acrescenta dados sobre responsividade e tolerância a fluidos, pressões de enchimento e congestão sistêmica. A integração desses componentes possibilita

construir um perfil fisiológico mais abrangente e acompanhar alterações após expansão volêmica, vasopressores, inotrópicos ou medidas de descongestão.

A interpretação dos achados deve considerar algumas limitações. Observou-se heterogeneidade importante entre as publicações quanto à definição de choque e instabilidade hemodinâmica, experiência dos operadores, protocolos utilizados, janelas ultrassonográficas avaliadas, parâmetros empregados e desfechos clínicos. Parte significativa das evidências relacionadas à congestão venosa e ao VExUS deriva de estudos observacionais, enquanto ensaios randomizados avaliando estratégias terapêuticas guiadas diretamente pelo POCUS ainda são limitados. Além disso, medidas como VCI, VTI e Doppler venoso podem ser influenciadas por ventilação mecânica, esforço respiratório, arritmias, pressão intra-abdominal e alterações cardíacas preexistentes. Adicionalmente, o caráter integrativo e qualitativo da presente revisão, sem realização de metanálise própria ou avaliação formal do risco de viés dos estudos incluídos, deve ser considerado na interpretação das conclusões.

4 CONCLUSÃO

O POCUS apresenta utilidade na avaliação da instabilidade hemodinâmica por fornecer, à beira leito, informações complementares sobre função cardíaca, alterações pulmonares e condições vasculares. Os estudos analisados demonstram desempenho diagnóstico favorável na diferenciação de determinados mecanismos de choque e indicam aplicabilidade na avaliação da responsividade a fluidos e da congestão pulmonar e venosa. Entretanto, parâmetros ultrassonográficos isolados, especialmente aqueles relacionados à veia cava inferior, apresentam limitações e devem ser interpretados em conjunto com outros achados clínicos e hemodinâmicos. Dessa forma, a integração das avaliações cardíaca, pulmonar e vascular, preferencialmente de maneira seriada, pode contribuir para uma caracterização mais abrangente do estado hemodinâmico e auxiliar na tomada de decisão clínica. Apesar desses resultados, ainda são necessários estudos prospectivos que esclareçam em que medida estratégias de manejo orientadas pelo POCUS influenciam desfechos clínicos relevantes.

REFERÊNCIAS

ALVARADO SÁNCHEZ, Jorge Iván *et al.* Predictors of fluid responsiveness in critically ill patients mechanically ventilated at low tidal volumes: systematic review and meta-analysis. **Annals of Intensive Care**, v. 11, n. 1, p. 28, 2021. DOI: 10.1186/s13613-021-00817-5.

ATKINSON, Paul *et al.* International Federation for Emergency Medicine Consensus Statement: Sonography in hypotension and cardiac arrest (SHoC): an international consensus on the use of point of care ultrasound for undifferentiated hypotension and during cardiac arrest. **CJEM**, v. 19, n. 6, p. 459-470, 2017. DOI: 10.1017/cem.2016.394.

ATKINSON, Paul R. *et al.* Does point-of-care ultrasonography improve clinical outcomes in emergency department patients with undifferentiated hypotension? An international randomized controlled trial from the SHoC-ED investigators. **Annals of Emergency Medicine**, v. 72, n. 4, p. 478-489, 2018. DOI: 10.1016/j.annemergmed.2018.04.002.

BASMAJI, John *et al.* The diagnostic accuracy of point-of-care ultrasound in shock: a systematic review and meta-analysis. **Canadian Journal of Anesthesia**, v. 72, n. 7, p. 1118-1129, 2025. DOI: 10.1007/s12630-025-02997-1.

BEAUBIEN-SOULIGNY, William *et al.* Quantifying systemic congestion with point-of-care ultrasound: development of the venous excess ultrasound grading system. **The Ultrasound Journal**, v. 12, p. 16, 2020. DOI: 10.1186/s13089-020-00163-w.

CARDOZO JÚNIOR, L. C. M.; LEMOS, G. S. D.; BESEN, B. A. M. P. Fluid responsiveness assessment using inferior vena cava collapsibility among spontaneously breathing patients: systematic review and meta-analysis. **Medicina Intensiva**, v. 47, n. 2, p. 90-98, 2023. DOI: 10.1016/j.medine.2021.12.018.

DEMI, Libertario *et al.* New international guidelines and consensus on the use of lung ultrasound. **Journal of Ultrasound in Medicine**, v. 42, n. 2, p. 309-344, 2023. DOI: 10.1002/jum.16088.

LONGINO, August *et al.* Prospective evaluation of venous excess ultrasound for estimation of venous congestion. **Chest**, v. 165, n. 3, p. 590-600, 2024. DOI: 10.1016/j.chest.2023.09.029.

MELO, Rafael Hortêncio *et al.* Venous excess ultrasound score association with acute kidney injury in critically ill patients: a systematic review and meta-analysis of observational studies. **The Ultrasound Journal**, v. 17, p. 16, 2025. DOI: 10.1186/s13089-025-00413-9.

NOOR, Ahmed *et al.* Point-of-care ultrasound use in hemodynamic assessment. **Biomedicines**, v. 13, n. 6, p. 1426, 2025. DOI: 10.3390/biomedicines13061426.

ORSO, Daniele *et al.* Accuracy of ultrasonographic measurements of inferior vena cava to determine fluid responsiveness: a systematic review and meta-analysis. **Journal of Intensive Care Medicine**, v. 35, n. 4, p. 354-363, 2020. DOI: 10.1177/0885066617752308.

OSAWA, Takumi *et al.* Diagnostic accuracy of point-of-care ultrasound for patients with cardiogenic shock: a meta-analysis and systematic review. **Circulation Reports**, v. 7, n. 9, p. 727-734, 2025. DOI: 10.1253/circrep.CR-25-0105.

PÉREZ, Camilo *et al.* Critical care ultrasound in shock: a comprehensive review of ultrasound protocol for hemodynamic assessment in the intensive care unit. **Journal of Clinical Medicine**, v. 13, n. 18, p. 5344, 2024. DOI: 10.3390/jcm13185344.

RIHL, Marcos Frata; PELLEGRINI, José Augusto Santos; BONIATTI, Márcio Manozzo. VExUS score in the management of patients with acute kidney injury in the intensive care unit: AKIVEX study. **Journal of Ultrasound in Medicine**, v. 42, n. 11, p. 2547-2556, 2023. DOI: 10.1002/jum.16288.

RODRIGO MARTÍNEZ, Angela *et al.* Point of care ultrasound for monitoring and resuscitation in patients with shock. **Internal and Emergency Medicine**, v. 20, n. 5, p. 1505-1515, 2025. DOI: 10.1007/s11739-025-03898-3.

RUSU, Daniel-Mihai *et al.* Lung ultrasound-guided fluid management versus standard care in surgical ICU patients: a randomised controlled trial. **Diagnostics**, v. 11, n. 8, p. 1444, 2021. DOI: 10.3390/diagnostics11081444.

SAJI, Stephin Zachariah *et al.* Utilization of left ventricular outflow tract velocity time integral in the assessment of fluid responsiveness in adult patients with sepsis or septic shock: a systematic review. **Journal of Ultrasound**, v. 28, n. 4, p. 823-833, 2025. DOI: 10.1007/s40477-025-01072-1.

SPENCER, Kirk T.; FLACHSKAMPF, Frank A. Focused cardiac ultrasonography. **JACC: Cardiovascular Imaging**, v. 12, n. 7, p. 1243-1253, 2019. DOI: 10.1016/j.jcmg.2018.12.036.

VOLPICELLI, Giovanni *et al.* International evidence-based recommendations for point-of-care lung ultrasound: 2025 focused update of the 2012 recommendations. **Intensive Care Medicine**, v. 52, n. 7, p. 1415-1446, 2026. DOI: 10.1007/s00134-026-08487-2.

YOSHIDA, Takuo *et al.* Diagnostic accuracy of point-of-care ultrasound for shock: a systematic review and meta-analysis. **Critical Care**, v. 27, p. 200, 2023. DOI: 10.1186/s13054-023-04495-6.