ABDOME AGUDO E INDICAÇÃO DE LAPAROTOMIA EXPLORADORA: QUANDO A CIRURGIA NÃO PODE ESPERAR

ACUTE ABDOMEN AND INDICATION FOR EXPLORATORY LAPAROTOMY: WHEN SURGERY CANNOT WAIT

ABDOMEN AGUDO E INDICACIÓN DE LAPAROTOMÍA EXPLORATORIA: CUANDO LA CIRUGÍA NO PUEDE ESPERAR

10.56238/IIMedCientifica-042

Fernando Fraguas de Castro
Pós Graduando em Cirurgia Geral

RESUMO

O abdome agudo cirúrgico reúne condições de instalação rápida que podem evoluir para peritonite, sepse e óbito quando o tratamento definitivo é postergado. Este artigo tem por objetivo revisar os principais quadros de abdome agudo que exigem laparotomia de urgência — obstrutivo, inflamatório, perfurativo e hemorrágico — abordando os sinais de alerta, os exames complementares e o momento ideal da intervenção. Adotou-se revisão da literatura, de natureza qualitativa, com base em diretrizes internacionais de cirurgia de emergência e em dados de auditoria assistencial. Os resultados evidenciam que cada forma de abdome agudo possui história natural e janela terapêutica próprias, e que a decisão cirúrgica se apoia menos em um diagnóstico etiológico preciso do que no reconhecimento de sinais de alerta, como peritonite difusa, instabilidade hemodinâmica e sinais de estrangulamento ou isquemia. Constatou-se que a tomografia computadorizada com contraste é o exame de escolha no paciente estável, mas não deve retardar a intervenção nos casos com indicação clínica evidente, e que o atraso no controle do foco se associa a aumento expressivo da mortalidade. Conclui-se que a indicação de laparotomia exploradora de urgência deve ser guiada pelo reconhecimento precoce dos sinais de alerta e pela organização de fluxos assistenciais que reduzam o intervalo entre a decisão e a operação.

Palavras-chave: Abdome Agudo. Laparotomia. Cirurgia de Urgência.

ABSTRACT

Surgical acute abdomen encompasses rapidly developing conditions that may progress to peritonitis, sepsis, and death when definitive treatment is delayed. This article aims to review the main acute abdomen presentations requiring urgent laparotomy — obstructive, inflammatory, perforative, and hemorrhagic — addressing warning signs, complementary examinations, and the ideal timing of intervention. A qualitative literature review was conducted based on international emergency surgery guidelines and healthcare audit data. Results show that each form of acute abdomen has its own natural history and therapeutic window, and that surgical decision-making relies less on precise etiological diagnosis than on recognition of warning signs, such as diffuse peritonitis, hemodynamic instability, and signs of strangulation or ischemia. Contrast-enhanced computed tomography was found to be the examination of choice in hemodynamically stable patients, but should not delay intervention in cases with evident clinical indication, and that delay in source control is associated with significant increase

in mortality. It is concluded that the indication for urgent exploratory laparotomy should be guided by early recognition of warning signs and by organization of care workflows that reduce the interval between decision and operation.

Keywords: Acute Abdomen. Laparotomy. Emergency Surgery.

RESUMEN

El abdomen agudo quirúrgico reúne condiciones de instalación rápida que pueden evolucionar hacia peritonitis, sepsis y muerte cuando el tratamiento definitivo se retrasa. Este artículo tiene como objetivo revisar los principales cuadros de abdomen agudo que requieren laparotomía de urgencia — obstructivo, inflamatorio, perforativo y hemorrágico — abordando los signos de alerta, los exámenes complementarios y el momento ideal de la intervención. Se realizó una revisión cualitativa de la literatura basada en directrices internacionales de cirugía de emergencia y datos de auditoría asistencial. Los resultados muestran que cada forma de abdomen agudo posee su propia historia natural y ventana terapéutica, y que la decisión quirúrgica se apoya menos en un diagnóstico etiológico preciso que en el reconocimiento de signos de alerta, como peritonitis difusa, inestabilidad hemodinámica y signos de estrangulamiento o isquemia. Se encontró que la tomografía computarizada con contraste es el examen de elección en pacientes hemodinámicamente estables, pero no debe retrasar la intervención en casos con indicación clínica evidente, y que el retraso en el control del foco se asocia con un aumento significativo de la mortalidad. Se concluye que la indicación de laparotomía exploratoria de urgencia debe guiarse por el reconocimiento temprano de signos de alerta y por la organización de flujos asistenciales que reduzcan el intervalo entre la decisión y la operación.

Palabras clave: Abdomen Agudo. Laparotomía. Cirugía de Urgencia.

1 INTRODUÇÃO

O abdome agudo constitui uma das situações mais desafiadoras da prática cirúrgica de urgência. Sob essa denominação reúnem-se quadros de dor abdominal de instalação recente que, por sua gravidade ou potencial de evolução, exigem avaliação imediata e, com frequência, intervenção operatória. O desafio central não é apenas diagnosticar, mas decidir se e quando operar.

Dados de auditoria nacional sobre laparotomia de urgência revelam que a mortalidade em trinta dias após esse procedimento permanece elevada, ainda que tenha diminuído ao longo dos anos, o que evidencia a gravidade intrínseca dessa população de pacientes (NELA, 2024). Essa letalidade justifica a atenção dedicada tanto à seleção dos pacientes quanto à oportunidade da intervenção.

As causas de abdome agudo cirúrgico costumam ser agrupadas em quatro grandes formas — obstrutiva, inflamatória, perfurativa e hemorrágica —, cada qual com mecanismo fisiopatológico, apresentação clínica e janela terapêutica próprios. Afecções inflamatórias que evoluem para perfuração, como a diverticulite complicada, ilustram a transição entre essas formas e a consequente mudança na urgência da conduta (NASCIMENTO *et al.*, 2026).

A literatura de cirurgia de emergência tem enfatizado que o atraso no controle do foco se associa a piores desfechos, de modo que a oportunidade da intervenção constitui variável prognóstica tão relevante quanto a técnica empregada (TARASCONI *et al.*, 2020). Reconhecer precocemente os pacientes cuja cirurgia não pode esperar é, portanto, competência essencial do cirurgião e do emergencista.

O objetivo geral deste artigo é revisar os principais quadros de abdome agudo que exigem laparotomia de urgência, abordando sinais de alerta, exames complementares e o momento ideal da intervenção. Como objetivos específicos, busca-se caracterizar as formas clínicas do abdome agudo cirúrgico; identificar os sinais de alerta que impõem a intervenção; discutir o papel dos exames complementares; e analisar a influência do tempo até a operação sobre os desfechos.

2 METODOLOGIA

O estudo adotou a revisão da literatura, de natureza qualitativa, como percurso metodológico, abordagem que permite reunir e sintetizar evidências de diferentes naturezas sobre um tema, oferecendo um panorama para subsidiar a prática clínica (SOUZA; SILVA; CARVALHO, 2010). Essa opção mostra-se adequada por possibilitar a análise conjunta de diretrizes internacionais e de dados de auditoria assistencial.

Formulou-se como questão norteadora: quais são os principais quadros de abdome agudo que exigem laparotomia de urgência, e como se definem os sinais de alerta, os exames complementares e o momento ideal da intervenção? A partir dessa pergunta, foram selecionadas fontes de duas naturezas: diretrizes de sociedades internacionais de cirurgia de emergência sobre as principais causas de abdome agudo; e relatórios de auditoria sobre desfechos e tempos assistenciais na laparotomia de urgência.

A análise organizou os achados em quatro eixos: as formas clínicas do abdome agudo; os sinais de alerta e a avaliação inicial; os exames complementares; e o momento ideal da intervenção. A interpretação foi conduzida de forma qualitativa e comparativa. Por tratar-se de estudo de revisão a partir de fontes já publicadas, não houve necessidade de apreciação por comitê de ética em pesquisa.

3 DESENVOLVIMENTO

3.1 AS FORMAS CLÍNICAS DO ABDOME AGUDO CIRÚRGICO

O abdome agudo obstrutivo tem, entre suas causas mais frequentes, a obstrução intestinal por aderências, cuja abordagem admite tentativa de manejo não operatório na ausência de sinais que imponham exploração imediata (TEN BROEK *et al.*, 2018). A distinção entre a obstrução simples e a complicada por estrangulamento é decisiva, pois define se há ou não margem para conduta conservadora.

A tentativa de manejo não operatório pode ser mantida com segurança por até setenta e duas horas, desde que ausentes sinais que exijam exploração cirúrgica de urgência, como peritonite, estrangulamento ou isquemia intestinal (TEN BROEK *et al.*, 2018). A presença de qualquer um desses achados converte o quadro em indicação operatória imediata, encerrando a janela de observação.

O abdome agudo inflamatório tem na apendicite aguda seu representante mais comum, cujo manejo contempla desde o tratamento não operatório em casos selecionados não complicados até a apendicectomia, com atenção ao tempo de espera intra-hospitalar (DI SAVERIO *et al.*, 2020). A evolução do processo inflamatório para perfuração, com formação de fleimão ou abscesso, modifica substancialmente a conduta e a urgência.

O abdome agudo perfurativo, exemplificado pela úlcera péptica perfurada, caracteriza-se pela peritonite generalizada e exige reconhecimento imediato, reanimação, antibioticoterapia apropriada e tratamento cirúrgico oportuno (TARASCONI *et al.*, 2020). Nessa forma, a contaminação da cavidade peritoneal impõe o controle do foco como prioridade terapêutica.

O abdome agudo hemorrágico, frequentemente de origem traumática, tem no comprometimento hemodinâmico seu determinante central, sendo a tomografia com contraste o exame de escolha apenas nos pacientes hemodinamicamente estáveis (COCCOLINI *et al.*, 2020). No paciente instável, a prioridade é o controle da hemorragia, o que pode dispensar a investigação complementar em favor da intervenção imediata.

Tabela 1. Formas clínicas do abdome agudo cirúrgico

Forma	Causas representativas	Achados típicos	Urgência habitual
Obstrutivo	Obstrução por aderências, hérnias encarceradas, neoplasias	Distensão, parada de eliminação de gases e fezes, vômitos	Variável; imediata se estrangulamento
Inflamatório	Apendicite, colecistite, diverticulite	Dor localizada com progressão, febre, defesa	Precoce; imediata se peritonite
Perfurativo	Úlcera péptica perfurada, perfuração diverticular	Dor súbita e intensa, abdome em tábua, pneumoperitônio	Imediata
Hemorrágico	Trauma abdominal, rotura de aneurisma, gravidez ectópica	Palidez, taquicardia, hipotensão, distensão	Imediata se instabilidade

Fonte: Elaboração própria com base em ten Broek *et al.* (2018), Di Saverio *et al.* (2020), Tarasconi *et al.* (2020) e Coccolini *et al.* (2020).

3.2 SINAIS DE ALERTA E AVALIAÇÃO INICIAL

A avaliação inicial do paciente com dor abdominal aguda deve priorizar a identificação dos sinais que indicam gravidade e necessidade de intervenção, mais do que a busca imediata de um diagnóstico etiológico preciso. A peritonite difusa, o estrangulamento e a isquemia intestinal constituem achados que impõem exploração cirúrgica de urgência, interrompendo qualquer tentativa de manejo conservador (TEN BROEK *et al.*, 2018).

A instabilidade hemodinâmica configura, por si só, critério de intervenção imediata no abdome agudo hemorrágico, situação em que a investigação por imagem cede lugar ao controle da hemorragia (COCCOLINI *et al.*, 2020). O reconhecimento da instabilidade deve, portanto, desencadear o acionamento imediato da equipe cirúrgica.

A suspeita de sepse associa-se a mortalidade substancialmente mais elevada entre os pacientes submetidos a laparotomia de urgência, o que reforça a necessidade de reconhecimento precoce e de instituição imediata da antibioticoterapia (NELA, 2024). O atraso na administração de antimicrobianos nesses pacientes tem sido apontado como uma fragilidade assistencial relevante.

Tabela 2. Sinais de alerta que indicam intervenção sem demora

Sinal de alerta	Significado clínico
Peritonite difusa (abdome em tábua)	Contaminação da cavidade peritoneal; indica controle do foco
Instabilidade hemodinâmica	Hemorragia ativa ou choque séptico; prioriza a intervenção
Sinais de estrangulamento ou isquemia	Risco de necrose intestinal; encerra a observação
Pneumoperitônio	Perfuração de víscera oca
Deterioração clínica durante a observação	Falha do manejo conservador; converte em indicação cirúrgica

Fonte: Elaboração própria com base em ten Broek *et al.* (2018), Tarasconi *et al.* (2020) e Coccolini *et al.* (2020).

3.3 OS EXAMES COMPLEMENTARES E O PAPEL DA TOMOGRAFIA

A tomografia computadorizada com contraste intravenoso é considerada o padrão de referência na avaliação do paciente hemodinamicamente estável, por sua capacidade de definir a causa, a extensão e as complicações do processo abdominal (COCCOLINI *et al.*, 2020). Sua contribuição vai além do diagnóstico, ao orientar a escolha entre o manejo conservador, o tratamento percutâneo e a intervenção cirúrgica.

Na obstrução intestinal, os exames de imagem auxiliam a distinguir os quadros que podem ser conduzidos de forma não operatória daqueles que apresentam sinais de sofrimento de alça e demandam operação imediata (TEN BROEK *et al.*, 2018). A imagem cumpre, assim, papel de estratificação do risco, e não apenas de confirmação diagnóstica.

No abdome agudo inflamatório, a investigação por imagem contribui para diferenciar as formas não complicadas, passíveis de manejo conservador em casos selecionados, das formas complicadas que requerem intervenção (DI SAVERIO *et al.*, 2020). Essa diferenciação sustenta a individualização da conduta que caracteriza a prática contemporânea.

É essencial, contudo, reconhecer o limite dessa estratégia. No paciente instável ou com peritonite difusa evidente, a realização de exames complementares não deve retardar a intervenção, uma vez que a indicação cirúrgica já está estabelecida pelo quadro clínico (COCCOLINI *et al.*, 2020). A imagem auxilia a decisão quando há dúvida; quando a indicação é clara, ela não deve consumir tempo.

Figura 1. Fluxo de decisão diante da suspeita de abdome agudo

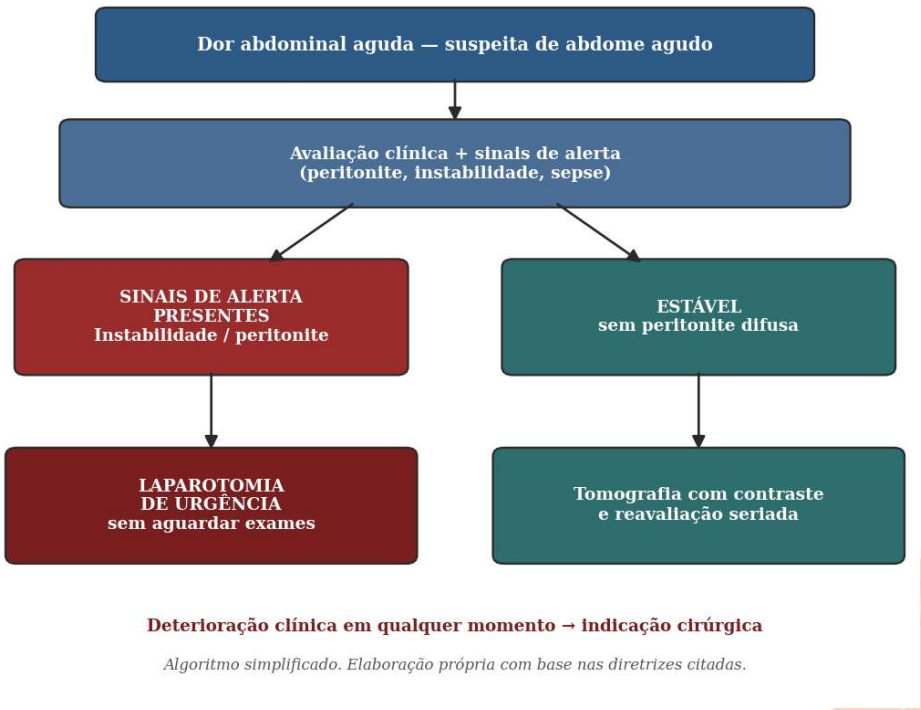

Fonte: Elaboração própria com base nas diretrizes citadas.

3.4 O MOMENTO IDEAL DA INTERVENÇÃO

O sucesso do manejo das afecções abdominais agudas depende do reconhecimento pronto, da reanimação quando necessária, da antibioticoterapia apropriada e do tratamento cirúrgico oportuno, elementos que se articulam em uma sequência sensível ao tempo (TARASCONI *et al.*, 2020). O atraso no controle do foco infeccioso associa-se a incremento progressivo do risco de morte, o que confere ao intervalo até a operação valor prognóstico direto.

Dados de auditoria revelam que uma parcela relevante dos pacientes não chega ao centro cirúrgico dentro do prazo compatível com a urgência que lhes foi atribuída, evidenciando uma lacuna entre a classificação de prioridade e a prática assistencial (NELA, 2024). Os intervalos medianos entre a chegada ao hospital e a entrada no centro cirúrgico superam, em todas as categorias, as metas de tempo estabelecidas.

Figura 2. Intervalo mediano até o centro cirúrgico conforme a categoria de urgência

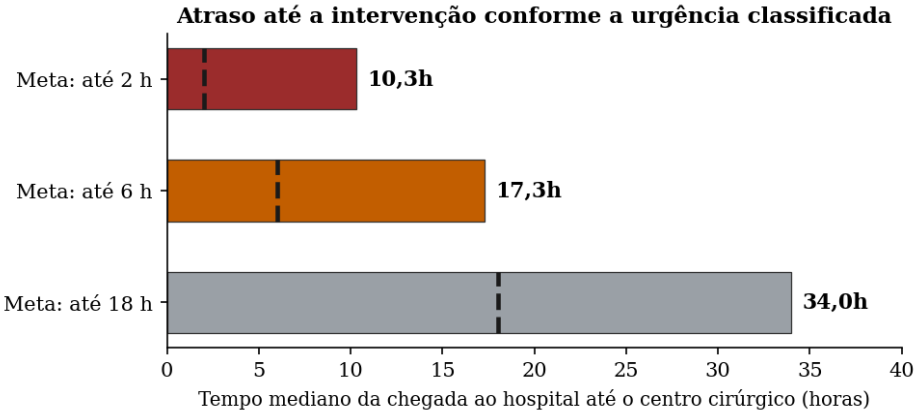

Linhas tracejadas indicam a meta de tempo de cada categoria de urgência.

Fonte: Elaboração própria com base nos dados da auditoria nacional de laparotomia de urgência (NELA, 2024).

A redução da mortalidade em trinta dias observada ao longo dos anos, desde a implantação da auditoria, sugere que a organização dos fluxos assistenciais e o monitoramento de indicadores produzem impacto mensurável sobre os desfechos (NELA, 2024). Esse dado reforça que a oportunidade da intervenção depende não apenas da decisão individual do cirurgião, mas da estrutura do serviço.

Figura 3. Evolução da mortalidade em trinta dias após laparotomia de urgência

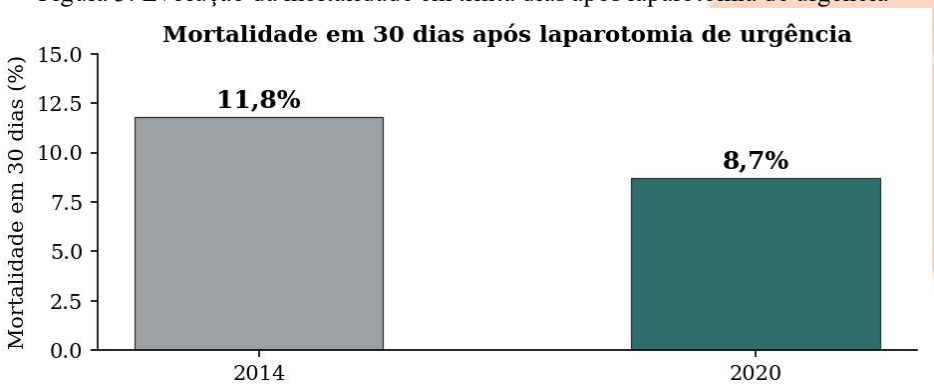

Queda observada após a implantação da auditoria nacional de laparotomia de urgência.

Fonte: Elaboração própria com base nos dados da auditoria nacional de laparotomia de urgência (NELA, 2024).

No abdome agudo inflamatório, a atenção ao tempo de espera intra-hospitalar integra as recomendações contemporâneas, uma vez que a demora excessiva pode favorecer a progressão para formas complicadas (DI SAVERIO *et al.*, 2020). A definição do momento ideal da intervenção resulta,

portanto, do equilíbrio entre a necessidade de preparo adequado do paciente e o risco imposto pela postergação.

4 DISCUSSÃO

A análise das diretrizes evidencia que cada forma de abdome agudo possui uma janela terapêutica própria, que vai da possibilidade de observação por até setenta e duas horas na obstrução por aderências sem sinais de sofrimento até a indicação imediata na perfuração e na hemorragia (TEN BROEK *et al.*, 2018). Essa variação demonstra que a urgência não é atributo do sintoma, mas do mecanismo fisiopatológico subjacente.

O elemento que unifica as diferentes formas é o conjunto de sinais de alerta — peritonite difusa, instabilidade hemodinâmica e sinais de isquemia —, cuja presença converte qualquer quadro em indicação cirúrgica sem demora (COCCOLINI *et al.*, 2020). Esses achados funcionam como critérios transversais de decisão, aplicáveis independentemente da etiologia presumida.

A tomografia consolidou-se como ferramenta central na avaliação do paciente estável, mas seu uso deve ser subordinado à condição clínica, não podendo retardar a intervenção quando a indicação já está estabelecida (COCCOLINI *et al.*, 2020). O risco de transformar o exame em fonte de atraso é real e deve ser explicitamente considerado nos protocolos institucionais.

Os dados de auditoria demonstram que os atrasos assistenciais são frequentes e superam as metas estabelecidas, ao mesmo tempo em que a mortalidade diminuiu com o monitoramento sistemático dos indicadores (NELA, 2024). Essa constatação converge com a ênfase das diretrizes na oportunidade do controle do foco como determinante prognóstico (TARASCONI *et al.*, 2020).

Cabe reconhecer os limites deste estudo, de natureza de revisão, cujos achados refletem o recorte das fontes analisadas e não substituem a avaliação individualizada de cada paciente. Ainda assim, a convergência entre diretrizes internacionais e dados de auditoria oferece um quadro consistente sobre a indicação e a oportunidade da laparotomia de urgência.

5 CONCLUSÃO

A revisão desenvolvida permitiu evidenciar que o abdome agudo cirúrgico reúne formas distintas — obstrutiva, inflamatória, perfurativa e hemorrágica —, cada qual com mecanismo, apresentação e janela terapêutica próprios. Constatou-se que a decisão cirúrgica se apoia menos na

definição etiológica precisa do que no reconhecimento de sinais de alerta transversais, como a peritonite difusa, a instabilidade hemodinâmica e os sinais de estrangulamento ou isquemia.

Verificou-se que a tomografia computadorizada com contraste é o exame de escolha no paciente estável, contribuindo para estratificar o risco e individualizar a conduta, mas que não deve retardar a intervenção quando a indicação clínica já está estabelecida. Observou-se, ademais, que o atraso no controle do foco se associa a piores desfechos e que os intervalos assistenciais frequentemente superam as metas de urgência.

Conclui-se que a indicação de laparotomia exploradora de urgência deve ser guiada pelo reconhecimento precoce dos sinais de alerta e pela organização de fluxos assistenciais que reduzam o intervalo entre a decisão e a operação. Recomenda-se a adoção de protocolos institucionais que padronizem a estratificação da urgência e o monitoramento sistemático dos tempos assistenciais, medida associada à redução da mortalidade.

REFERÊNCIAS

COCCOLINI, F. *et al.* **Liver trauma**: WSES 2020 guidelines. World Journal of Emergency Surgery, London, v. 15, art. 24, 2020. DOI: 10.1186/s13017-020-00302-7.

DI SAVERIO, S. *et al.* **Diagnosis and treatment of acute appendicitis**: 2020 update of the WSES Jerusalem guidelines. World Journal of Emergency Surgery, London, v. 15, n. 1, art. 27, 2020. DOI: 10.1186/s13017-020-00306-3.

NASCIMENTO, A. C. *et al.* **Manejo terapêutico da diverticulite aguda**. In: **Inovação e Pesquisa em Ciências da Saúde**. São José dos Pinhais: Seven Editora, 2026. cap. 26, p. 364-375. DOI: 10.56238/sevened2026.002-026.

NATIONAL EMERGENCY LAPAROTOMY AUDIT. **Ninth Patient Report of the National Emergency Laparotomy Audit**. Londres: Royal College of Anaesthetists, 2024.

SOUZA, M. T.; SILVA, M. D.; CARVALHO, R. **Revisão integrativa**: o que é e como fazer. Einstein (São Paulo), São Paulo, v. 8, n. 1, p. 102-106, 2010. DOI: 10.1590/S1679-45082010RW1134.

TARASCONI, A. *et al.* **Perforated and bleeding peptic ulcer**: WSES guidelines. World Journal of Emergency Surgery, London, v. 15, art. 3, 2020. DOI: 10.1186/s13017-019-0283-9.

TEN BROEK, R. P. G. *et al.* **Bologna guidelines for diagnosis and management of adhesive small bowel obstruction (ASBO)**: 2017 update of the evidence-based guidelines from the World Society of Emergency Surgery ASBO working group. World Journal of Emergency Surgery, London, v. 13, art. 24, 2018. DOI: 10.1186/s13017-018-0185-2.